责任编辑：金静 电话：82451022

农伯竟长女人脸？

68岁的新洲农伯李先生，声音细柔，乍一看好似一位同龄女性，52年来他男生女相，因此未结婚生子苦不堪言，甚至视力下降，频发癫痫，近日到医院一查才知罪魁祸首竟是一个巨型脑瘤。

据李先生回忆，14岁时他便开始出现发育异常的情况，没有像其他同龄男性那样变声、冲个子、长胡子等出现第二性征，由于男生女相，一直未婚，虽然生活艰苦也能自理。直到近几年，双眼视力陡降，左眼仅略有光感，右眼视力也只剩0.1，而且最让他痛苦的是频繁发作的癫痫，严重影响了日常生活。难耐之下，近日经人推荐李先生来到我院神经外科看病。

通过进一步检查，发现在其大脑鞍区及左侧颞部有一个近6公分的巨大脑瘤，且睾酮分泌低下，仅0.16ng/ml是正常值下限的1/10，这代表维持男性性功能及第二性征的重要激素分泌异常，凭借丰富的临床经验结合病史，接诊专家胡飞怀疑李先生患上了一种特殊的脑瘤——颅咽管瘤。

这是一种由胚胎残余组织形成的先天性肿瘤，多发于青少年，胡飞解释，由于这种脑瘤常生长在鞍上，受其压迫很容易引起大脑垂体生长激素或性激素的分泌异常，像李先生这样第二性征不明显、男生女相的情况，就是受肿瘤影响所致，由于当时医疗技术所限没有及时处理，他错过了青春发育期。五十余年来，随着瘤体向大脑额、颞、顶部发展增大，开始压迫视神经导致视力下降，大脑皮层异常放电，频繁发作癫痫，如果再不治疗恐怕会堵塞室间孔，引发严重的脑积水，危及生命。

为缓解患者的症状，提高生活质量，胡飞带领鞍区肿瘤团队为李先生进行了开颅手术。从左翼点入路，充分暴露肿瘤，只见颞底脑组织被瘤体内“机油样”液体染黄，侧裂脑组织及视神经被挤压，显微镜下，专家们一边保护好颈内动脉和视神经，一边分块切除制性较强的肿瘤组织。经八个多小时抽丝剥茧般的操作，手术顺利完成。

目前，术后恢复中的李先生视力较之前改善，双眼逐渐能看清事物，癫痫发作也得以控制。胡飞表示，由于患者是在成年后接受的手术，错过了发育期，无法根本改善第二性征不明显的情况。

颅咽管瘤是一种最常见的先天性肿瘤，大部分病例发生在15岁以下的青少年身上，其最典型的早期症状就是生长发育迟缓、第二性征不发育等。胡飞提醒家长，如果孩子在发育期出现长不高、月经不来潮、男生女相或女生男相的情况，并伴有头痛、呕吐，甚至出现不明原因的视力下降等症状，就要引起高度警觉，尽早到医院检查，及时治疗，避免脑瘤引起内分泌异常，影响生长发育。

（神经外科一病区）

连续搓麻一周，结果……

连续一周搓麻将后，突然瘫倒在家，花甲老人张婆婆以为患上脑瘤，一个月内辗转数家医院，昨日，当她拿到病检结果，显示仅是脑部多发类性病灶，医生让她消炎治疗时，一家人一个多月来悬着的一颗心才算放下。

原来，家住广水的张婆婆61岁，晚年生活清闲，为打发时间她偶尔跟街坊约起打手气麻将。4月下旬，连续5天输牌的老人心有不甘，次日一早便坐上了麻将桌，指望这次能回本翻盘，哪知一天7个多小时下来，张婆婆反而又输了数百元。心情郁闷的她回到家只觉得头晕，全身疲惫，便躺在靠椅上休息以期缓解，哪知到了六点，预备起身吃晚饭的张婆婆却突然右边手脚无力，瘫倒在地上。吓坏的老伴赶紧将其送至当地医院诊治，经影像检查，怀疑患上了“脑瘤”并建议他们到武汉接受进一步治疗。

随后的一个多月里，为了明确病因，张婆婆一家辗转了武汉多家医院寻求治疗，甚至还去了北京就诊。几经周折，终于一周前抱着最后一丝希望，慕名来到我院神经外科。

经详细询问病情、病史，仔细对比来院前后的影像结果，我院神经外科二病区主治明主任发现事有蹊跷，因为脑肿瘤一般会随时间推移越长越大，而患者在未经有效治疗下，其颅内病灶范围反而在缩小，凭着丰富的临床经验和职业敏感，王焕明怀疑，张婆婆也许并没有患上“脑瘤”。

考虑到患者左侧丘脑、中脑及海马有多处可疑病灶，为进一步明确诊断，王焕明决定实施局麻下的立体定向活检手术。经半个小时手术，从张婆婆脑内顺利取出3块病变组织。昨日，活检病理结果证实，老人患上了脑部多发“炎性小病灶”，而并非是那个让张婆婆一家恐慌了一个多月的“脑瘤”。

至于这些莫名出现的炎性小病灶，可能与老人数日打麻将娱乐导致抵抗力下降有关，王焕明表示，患者本就有多年高血压、心脏病史，加上发病前刚连续搓麻将，使精神紧张、血压波动，身心劳累引发免疫力下降，加大了颅脑炎症的发病几率。好在几经辗转张婆婆终得确诊，后期还需接受数天的对症消炎治疗便能出院。

抵抗力下降、耳鼻喉炎症、外伤等均可导致颅脑炎性病灶产生，常会出现头晕、偏瘫等不适，很易与脑瘤、脑梗等疾病混淆，王焕明提醒，在治疗上，除了影像检查，最好配合病理活检进行诊断，以明确病因对症治疗。而对于有心、脑血管等基础病史的人群，日常生活、工作、娱乐都要注意劳逸结合，一旦感染上其他炎症，最好及时治疗，以免炎症加重，转移到脑内，引发脑炎。

（神经外科二病区）

脑病想活长 赶紧送长航

预约挂号 在线咨询

24小时值班电话：(027)82426436 82423456

责任编辑：覃松 电话：82451001

惊！小肠扭转1080° 成“乱麻”

“近2米的小肠肠管（成人小肠约4-6米）在腹腔内旋转3圈，肠道迂曲扭转1080°导致绞窄梗阻，包绕并压迫主供血管通道、分支代偿血管，使40cm的回肠-升结肠段因缺血发黑坏死。”暴露在眼前的这一幕，让急行剖腹探查的医护人员吃了一惊。手术医生表示，肠管严重扭转成这样的“漩涡”着实罕见。

原来，家住后湖的张先生十余年前曾经历过开腹胆囊切除手术，术后反复腹部隐痛不适，为缓解症状他或调限酒，甚至辞去原工作到某企业干起了餐厨，但作息规律因此发生了变化，每天10点过早，中餐要等到下午3点，晚餐则就此顺延到晚上8点左右，为促进消化每天要熬夜到转钟才入睡。近一年来，张先生感腹部隐痛较前加重，但稍作休息或按压能能缓解，也没太在意。

哪知昨夜好友相约聚餐后看球，张先生破戒喝了一瓶冰啤，腹部便开始阵阵绞痛，想着强忍至比赛结束或能自行好转，哪知疼痛加剧，难受得直冒冷汗，到凌晨上卫生间时突然昏迷倒地。吓坏的朋友赶紧将他连夜送至我院救治。

经急诊检查发现，张先生的肠道在腹腔内旋转3圈，迂曲1080°形成了漩涡征梗阻，部分肠段已缺血坏死，而且患者出现休克，情况十分危急。当即，我院普外科专家重峰迅速组织医护人员，边抢救边为其进行了急诊手术。在全麻下，理顺近2米长的迂曲粘连的小肠管，恢复正常的主供血管通路，切除坏死的肠管，完成肠道通路再造。经过两小时手术，张先生转危为安。

平时很注意，也没干重体力活，怎么会突发如此严重的腹梗阻呢？术后，张先生百思不得其解。肠管粘连是剖腹腹腔手术术后并发症之一，重峰解释：由于患者十余年前曾接受过开腹手术，加之长期以来正餐及休息晚于正常时间，使得肠道蠕动处于失常、功能紊乱的状态，肠内的气体和粪便排出困难，偶尔出现的腹部隐痛、排便不畅等正是慢性梗阻的症状，因长期频繁的梗阻和不良作息加速小肠日益迂曲压迫正常血管血供，导致肠管缺血而引发血管代偿性增生，直至受昨夜冰冻啤酒和饮食的刺激，给肠道代偿供血的异常血供也被旋涡状小肠压扁被迫中断、完全丧失供血，因此才会发肠坏死腹部持续绞痛等急性症状。

虽手术及时松解了梗阻，避免了小肠的广泛性切除，但重峰提醒张先生仍不可掉以轻心，术后第一周是预防肠粘连发生的最佳时间，除了接受抗感染、补液、营养支持等综合治疗及护理外，还要尽可能下床活动来增加肠蠕动，帮助恢复。

董峰提醒，有胃肠疾病病史，尤其是有过开腹手术史，有肠粘连倾向的人群，切忌不要暴饮暴食，不吃生冷刺激、不易消化的食物，不宜过度疲劳、剧烈运动，腹部注意保暖，生活规律，保持充足的睡眠和良好心态，促进肠道正常蠕动。董峰强调，日常生活中，一旦腹痛发作，不论是何病因所致，均应暂停进食，立即卧床环境双腿侧卧，并放松腹部，等好转后再逐步恢复饮食，如果依然腹痛不止，一定要立即去医院就诊，排除肠粘连合并梗阻导致肠坏死风险，以免贻误病情。

（普外科）

疼痛会“转移”？

意外受凉埋下隐患。炎夏贪凉诱发无菌性炎症。女子自以为是关节未活动开，还频繁打球、跳操，旧痛未愈、又添新伤，疼痛好似从肩膀转移到胸口，弄得夜食难安。

渐入盛夏，天气炎热，家住花桥的张女士时常开着空调，低温入睡。半月前，从睡梦中醒来的她突觉左手上臂生疼，僵直，用热毛巾敷后疼痛虽有缓解，但手臂依然无力。想着可能关节受凉后没活动开，她开始去小区健身会所打羽毛球，每天一小时，关节舒展了，疼痛感却转移到左胸上部。尤其是第三天，参加了45分钟的有氧搏击操课程后，张女士的胸痛感加剧，从左胸蔓延到背部，寝食难安。忍无可忍之下，一周前，她来到我院疼痛科看病。

经检查，在排除肺部、乳房病变后，当得知自己患上了肩周炎合并软骨炎时，张女士不由回忆起两个月前骑车外出时遭遇阴雨天气，左上臂肩颈处曾受凉，当时虽有酸胀、闷痛感，但休息后缓解了便没太在意。“难道这次发病跟之前受凉有关？但肩膀上的疼痛怎么会转移到胸背部呢？”

疼痛并不会转移，而是受凉引发肩周炎的同时又因不当运动诱发了肋软骨炎，新痛重于旧痛，所以从感觉上好似疼痛转移了一般，接诊专家刘会全解释，患者数月前肩部淋雨受凉后，又频繁在低温的空调环境下休息，加重了无菌性炎症，诱发肩周炎，造成肩部、左上臂三角肌肌肉附着点处疼痛不适。随后随然性的高强度健身，加速了原痛处的血液循环，产生了暂时畅通的假象，却因短时间内猛然负重损伤胸大肌肌群，引发了肋软骨炎，造成左胸部、乃至背部产生新的疼痛。

经神经阻滞并行局部冲击波理疗等综合治疗一周后，张女士的肩周炎明显好转，左上臂肌力从重级别恢复到4级，让她没想到的是，胸痛、背痛症状也神奇般的消失了。刘会全称，人体肌肉具有自动分配肌肉力量的功能，随着肩周肌肉等阳伤处好转，部分肌力会被主动还原至肩周，从而减轻了肋软骨周边肌肉的压力，促进了新伤处的修复。

夏季随着温度升高，空调、冷风扇等降温设施的不当使用，使肩、颈、膝关节系统痛病患者增多，尤其是50岁以上的中老年人，由于肌肉关节多呈退化、萎缩趋势，加之寒冷刺激，发生肩周炎等疾病的几率更是急速上升。刘会全提醒，夏季闷热，使用空调还需适度，不要把温度调得过低，或对着人身上吹，夜里休息最好盖上空调被，注意保暖。炎热环境下的日常运动或劳作也一定要循序渐进、顺势而为，劳逸结合，每个动作持续时间不要超过20分钟，其中最好间隔5分钟，避免肌肉和关节受损。

（疼痛科）

体检后，竟发现巨大“孪生”血管瘤！

都说爱笑的人运气不会太差，武汉女子张琼（化名）便深有体会。近日，她体检时被意外查出脑血管上暗藏一对“孪生瘤”，随时可能爆炸出血，危及生命。经家人多番劝解，她及时手术，在京汉专家联合下植入血流转向装置，栓塞瘤体，及时拆除了脑内的两枚“定时炸弹”。

家住后湖的张琼今年58岁，六姊妹的大家庭团结有爱，让她拥有了乐观开朗的性格，虽然因父母双方的遗传，兄弟姐妹7人都有着不同程度的高血压、高血脂、糖尿病等基础病史，但张琼因平时坚持服药、保养得宜，除了近一年来偶感头晕不适，体息片刻便能缓解，也没太在意。

上月底，参加体检的张琼特地增加了脑部检查这一项，哪知正是这次常规体检，竟意外发现颅内有疑似占位性病变。“体检中心的人每天追着要我去做进一步检查”，“兄弟姐妹们轮番轰炸，时刻叮嘱我不要掉以轻心”，耐不住亲人的关心，回想起自己一周前“被迫”来到我院寻求诊治的经过，张琼满面笑容，满怀感激。

经详细检查，接诊的脑血管病蒋泳团队发现，患者脑内的疑似占位其实是一对动脉

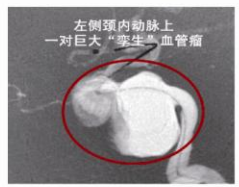

血管瘤，其中大瘤位于左侧颈内动脉海绵窦动脉瘤发病率逐年上升，并有年轻化的趋势，所以日常体检时一定要注意头颈部血管的筛查，蒋泳提醒，特别是有高血压、高血脂、糖尿病等家族病史的人群，一旦日常生活中出现头晕、头痛等不适时，最好尽早到医院检查，因为动脉瘤形成初期不会产生明显的致命症状，一经发现一定要及早干预，以免破裂，出现脑出血意外，危及生命。

（神经介入科）

53天婴儿突发脑出血 原是缺少了这个……

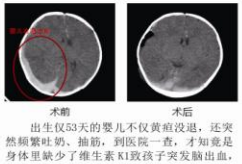

出生仅53天的婴儿不仅黄疸没退，还突然频繁吐奶、抽筋，到医院一查，才知竟是身体里缺少了维生素K1致孩子突发脑出血，危及生命，一家人四处辗转至武汉治疗，小儿神经外科医生不走寻常路，及时微创手术清除血肿。

回忆起孩子发病的经过，阿南人孙先生难受至极，原来，今年年中家里迎来了第一个孩子，却没想出生53天，宝宝不仅黄疸没退，还突然频繁吐奶，想着婴儿舌咽还未发育完整，吐奶是正常现象便没太在意，哪知两天后宝宝竟开始抽筋，哭闹不止。吓坏的家人赶紧将其送到当地医院检查，才知孩子因体内缺乏维生素K1，导致凝血功能障碍，不幸突发了脑出血。

这种情况一般的处理方式是采用药物保守治疗，因为婴儿血容量小，贸然手术易大出血，致残致死率极高，孙家人辗转了当地和武汉数家医院无果。后经人介绍，抱着最后一丝希望来到我院小儿神经外科，通过进一步检查，接诊专家部强主任发现，孩子的右脑室里布满血肿，胆红素偏高黄疸严重，病情十分危急。

考虑到出血量较大，为挽救这个53天的小生命，经过周密的病情分析，部强勇担风险，决定为孩子进行微创手术，及时清除血肿。

但对孩子突发脑出血，孙家人却怎么也想不通？部强解释，新生儿黄疸分为生理性和病理性两种，一般情况下，生理性黄疸通常会在孩子出生后两周左右消退，而患儿的黄疸长期未褪，表明其肝脏代谢功能不好，是一种病理性黄疸，它会影响其体内维生素K（一种合成凝血酶原的必需物质）的合成，出现凝血功能障碍，易发生出血性疾病，不幸的是，患儿的出血恰好发生的脑内，血肿压迫脑组织便出现吐奶、抽筋、哭闹不止的表现。

幸运的是，及时通过手术治疗缓解了病症。目前术后恢复中的孩子情绪稳定，已能正常吃奶，未再发生出血情况，不久即可出院。

临床上像这样缺少维生素K1的患儿并不少见，一旦突发脑出血很可能导致病情恶化，出现脑积水、脑疝等情况，不仅治疗起来风险极高，而且愈后效果也会大打折扣，所以家长要引起足够重视，积极治疗，同时注意观察孩子的临床表现，部强提醒，如果新生儿黄疸长期不褪、吐奶频次显著增多、身上有紫斑，或者注射预防针后针眼不易止血等情况，可能就是体内缺乏维生素K1所致，最好及时到医院检查，配合医生积极对症治疗。

（小儿神经外科）

13岁孩子为何突发脑梗？

“急急急，请问有谁知道13岁孩子颈内动脉堵塞，我们可以看吗？”昨天下午3点46分，一条救助微信发到我院“辛中先锋队”的群里，在详细了解病情及体征后，为及时挽救孩子生命，下午4点10分，几经辗转的萱萱被120送往我院接受辛中溶栓治疗。

据萱萱的妈妈回忆，当天中午1点多，她回到家发现孩子晕倒在客厅，便急忙拨打了120，将其送到附近医院抢救。经急诊检查，确诊为右侧颈内动脉闭塞。由于孩子年纪小，且是大血管闭塞引发的重症脑梗死，很多医院不敢治疗，无奈之下，抱着试一试的心态，他们才几经辗转来到我院的。

此时，萱萱已陷入昏睡状态，意识不清，左边肢体完全瘫痪。医院即刻开通卒中救治绿色通道，在蒋泳的组织下，神经内科王万铭、神经外科肖国民等脑血管病专家组成的多学科卒中介入团队，迅速做好周密的术前准备，经造影明确血栓位于颈内动脉C6、C7段，堵塞长度达8厘米，负荷较大。经股动脉，顺血管植入细导丝，对准血栓精确实施动脉溶栓。下午6点30分，孩子右侧血管循环畅通，大脑供血恢复。术后，萱萱清醒过来，左侧手脚肌力完全恢复正常。

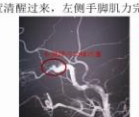

术前　术后

其实像萱萱这么年轻的少年卒中患者临床上极为罕见，王万铭称，之前接诊过最年轻的患者也只有19岁。

既没有三高等慢性病，又没有外伤史，年仅13岁的孩子怎么会突发脑梗的呢？原来为增强体质，萱萱曾打过数年羽毛球，后升入初中，因学业加重放弃了运动。随着青春发育期到来，170公分的她体重飙升到180斤，日常虽偶感心跳加快，数秒后便恢复，也没太在意。

萱萱突发脑梗可能与其超标的体重加重心脏负荷有关，王万铭表示，一般少年卒中的发病原因主要有四种：心源性血栓、血管炎、先天性血管畸形以及外伤撕裂引起的动脉夹层，结合患者的体征、病史，王万铭怀疑，萱萱可能因为体重加重了心脏负担，其偶尔发作的心跳疑然加快便是心律失常的表现，这一症状在临床上称为阵发性房颤，其反复发作导致心脏血管内血栓形成，血栓不断随血流漂至颈内血管，日积月累，在狭窄处形成了梗塞，便突发急性脑梗了。好在萱萱抢救的还算及时，6小时内接受了血管内动脉溶栓治疗，阻止了因持续脑供血不足导致脑细胞死亡的可能。

（金静）

“急性”老人豪饮鸡汤后悲剧了……

俗话说“心急吃不了热豆腐”，汉口七旬老人就因性子急，豪饮最后一口鸡汤后，不慎遭遇锋利鸡肋骨“锁”喉，好在就诊及时，医生表示，如果患者继续用米饭、馒头之类的食物强行吞咽的话，鸡骨很可能会伤及食管周边主动脉，造成穿孔大出血危及生命。

家住花桥的张婆婆今年75岁，身体硬朗，她不仅照顾老伴无微不至，家务也是打理的井井有条，由于“性子急”、“要求高”，事无巨细总要亲力亲为。昨天上午，张婆婆煮了鸡汤面过早，准备吃完后趁早清洁房间的她，便直接将最后一口汤一饮而尽，瞬间咽喉处传来刺痛感。“难道汤里有骨头？”老人赶紧用手抠喉咙，喝醋，试图将异物取出或咽下，哪知反而更生疼难受，似有利刃在咽喉处反复刺刮。难受之下，张婆婆赶紧来到我院。

经急诊喉镜检查，发现老人异物所卡的位置较深，不易取出，消化内镜专家李学文决定不走寻常路治疗，在胃镜下，食道入口近3公分处，发现一横径约2cm的异形片状鸡骨，其两端已斜插进食管肌肉组织，不断渗出鲜血，似一把锋利的镇扣将食道牢牢锁住，为避免二次损伤，凭借丰富的临床经验和职业敏感，王焕明怀疑，张婆婆也许并没有患上“脑瘤”。

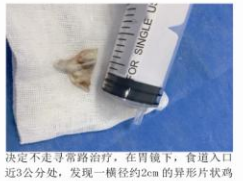

考虑到患者左侧丘脑、中脑及海马有多处可疑病灶，为进一步明确诊断，王焕明决定实施局麻下的立体定向活检手术。经半个小时手术，从张婆婆脑内顺利取出3块病变组织。昨日，活检病理结果证实，老人患上了脑部多发“炎性小病灶”，而并非是那个让张婆婆一家恐慌了一个多月的“脑瘤”。

至于这些莫名出现的炎性小病灶，可能与老人数日打麻将娱乐导致抵抗力下降有关，王焕明表示，患者本就有多年高血压、心脏病史，加上发病前刚连续搓麻将，使精神紧张、血压波动，身心劳累引发免疫力下降，加大了颅脑炎症的发病几率。好在几经辗转张婆婆终得确诊，后期还需接受数天的对症消炎治疗便能出院。

抵抗力下降、耳鼻喉炎症、外伤等均可导致颅脑炎性病灶产生，常会出现头晕、偏瘫等不适，很易与脑瘤、脑梗等疾病混淆，王焕明提醒，在治疗上，除了影像检查，最好配合病理活检进行诊断，以明确病因对症治疗。而对于有心、脑血管等基础病史的人群，日常生活、工作、娱乐都要注意劳逸结合，一旦感染上其他炎症，最好及时治疗，以免炎症加重，转移到脑内，引发脑炎。

（神经外科二病区）

夏季，小心结石！



每到夏季，随着温度升高，人体水份代谢加大，尿结石病也呈上升趋势。在医院泌尿外科病房，每日都有因结石住院的病人。其中有发现及时，经医生紧急救治，逐步转危为安的；也有因大意，错过最佳治疗时机，不得已痛失肾脏的。专家提醒，6至9月是泌尿系结石高发季，保持良好生活习惯，注意补水，重在预防。

腹痛1周未重视 半边肾“消失”

家住蔡甸的张女士常年在家务农，日常特别喜欢吃辣，口味重，加上不爱饮水，5年前偶然查出右肾里长有小结石，因无特殊症状，便一直没在意。她生活习惯依旧，顿顿正餐都要吃的高咸、辛辣才觉够味儿，平时感觉口干舌燥了，才会喝点瓶装咖啡解解渴。但一周前，42岁的张女士突感下腹部坠痛不适，每次不适持续近20分钟才缓解，其后连续五天，疼痛每日发作3、4次，甚至还开始发低烧。以为是入夏吹了空调染上感冒风寒所致，难受的张女士还特地到附近诊所挂了两天感冒消炎针，哪知疼痛反而变本加厉，几经辗转诊治无果后，这才于前日来到我院泌尿外科。

经详细询问病情病史，结合进一步检查，接诊专家李辉明主任惊讶的发现张女士的右肾已无法正常显影，好似“消失了”一般，经检查得小球速过率为0（正常为125ml/min左右），表明其右肾已完全萎缩无功能，恐怕不得不接受右肾摘除手术。而造成这一严重后果的正是五年前的那颗结石，李辉明称，（卡在）右侧输尿管和肾盂连接处的结石梗阻，已导致患者右肾重度积水、坏死。

在确定左肾功能正常的前提下，李辉明带领其团队为张女士进行了腹腔镜右肾摘除手术。术中还意外发现，患者右侧输尿管和肾盂连接处有约1cm的先天狭窄段。李辉明称，由于其长期饮食辛辣、饮水少、入夏，随着温度的攀升，长期在农田劳作导致人体体液的大量蒸发，特别易发结石；而患上结石，甚至危性发病后，患者仍未予以重视，使得结石停留在先天狭窄段，形成梗阻，李辉明遗憾的表示，如能在病程初期及时就诊，或许还能通过切除狭窄段，再造下水通路，保住半个肾脏。

腰痛2天突发烧 家属及时送医

无独有偶，65岁的李老，2天前突发腰腹疼痛，还伴随低烧，以为是感冒，吃药、打针均不管用，后甚至一度高烧至40度，精神萎靡，家人见状昨夜紧急将其送到医院诊治。

经检查，李老被确诊为脓毒血症、左侧输尿管结石合并积水。由于患者本就有多年糖尿病、高血压基础病史，属于高危群体，比起一般人更易发生感染，李辉明解释，加上气温升高，老人长期留居在家，运动少，加速了结石的形成、析出，其一旦发病会比其他人更急、更快。

好在家属送医及时，经周密的手术准备，当天夜里紧急为李老进行了经皮肾造瘘引流及强有力的抗感染治疗。术后，老人的精神明显好转，各项指标逐渐下降，食欲恢复。

每年的6至9月是泌尿系结石的高发期，李辉明称，随着气温每上升1度，人体的基础代谢便会增加1%，同时消耗大量水分，由于夏季日常温度常达30度以上，相对其他季节，人体的水分消耗量会大大增加，加之高温下人们的室外活动相对减少，细菌更是呈指数型的繁殖，从而增加了结石发生、感染的风险。所以，夏季除了每日保证至少3000ml以上的饮水量之外，李辉明提醒，还要社绝一切不良生活习惯，例如避免大量饮酒导致的酒精代谢消耗人体水分、避免憋尿加重肿胀身体免疫力等等，对于好发结石或有结石病史的人群，他强调，日常一定要保持良好的生活作息规律，尽量少吃或者不吃动物内脏及海鲜、菠菜等易结晶成石的食物，一旦出现腰痛、血尿、尿频、尿急等不适，一定要及时到医院泌尿外科就诊，尽早对症治疗。

（泌尿外科）

吃饭不香？也许不是胃病！

老人吃饭不香当成胃病治，来汉一查才知竟是肾衰竭，幸得医生及时治疗保住肾脏。

上周，来自洪湖的胡爹爹吃饭不香、胃口差，误以为患上胃病，到当地乡家医院就诊，服胃药，甚至还查了胃镜，但病症一直未见好转，甚至还出现了腰痛、恶心、呕吐、小便量减少的情况。难耐之下经人介绍，老人慕名来到我院肾病内分泌科寻求进一步治疗。

经肾脏影像学及抽血、尿检等相关检查，结合病情，该科接诊医生石秀娟发现，胡爹爹并非得了胃病，而是急性肾功能衰竭，其反复出现的胃口差、恶心、呕吐等症状正是尿毒症毒素影响胃肠道所致。

得知这个情况老人吓出一身冷汗，好在及时来汉治疗，经解除急性肾衰竭的发病诱因及保护肾脏等综合治疗，十天后胡爹爹的急性肾衰竭痊愈，腰痛缓解，饮食、尿量恢复正常，未再出现恶心、呕吐等不适。

肾病内分泌科主任郭爱莉提醒，日常生活中，若出现短期突发的恶心、呕吐、吃饭胃口差等情况，尤其是之前有感冒、发热及服用中草药的患者，除了进行胃病相关检查外，也要及时排查肾脏，以免贻误急性肾衰竭治疗的黄金时机。

（肾病内分泌科）