





主编：王凯  
副主编：谢刚  
编委：胡飞、车彪、江婷、覃松、王凌  
编辑：金静  
摄影：安亮

# 光荣在党50年



6月22日，长江航运总医院召开了离退休老党员庆祝建党100周年“牢记初心，不忘使命”主题党日暨“光荣在党50年”纪念章颁发仪式。

党委书记谢刚发表了致辞，代表院党委对各位老党员获得“光荣在党50年”纪念章表示热烈的祝贺和崇高的敬意，向老同志们为医院建设发展所做的贡献表示衷心的感谢。风雨征程50年，初心不改，每个老党员都是国家和医院发展的坚定基石，是他们承接了历史和未来，传承了党的光荣传统和优良作风。

党委书记谢刚、院长王凯、纪委书记朱玉红为现场的10名老党员代表颁发了“光荣在党50年”纪念章。随后，离退休党总支书记熊茂春为在场老党员讲述了题为“牢记初心，不忘使命”的党课。


会议在热情洋溢的气氛中结束，老党员们表示，他们虽然退休了，但还是要保持党员的良好传统，引导年轻党员干部对标老党员的崇高境界和务实作风，为党的光辉事业继续发挥光和热。

(离退休党总支)

## 三天，七个点，两万余人

35°的高温挡不住武汉人防疫抗疫的决心，经过连续3天日夜奋战，武汉全员核酸检测告一段落，长江航运总医院抽调脑科、外科、内科、门急诊以及医技科室等70名护理骨干坚守汉口永清社区的7个核酸采集站点，共完成采样两万余人，圆满完成了居民的核酸采样工作。

这支平均年龄31岁的核酸采样团队中，有“00后”最小“老兵”黄玥，2019年抗击新冠疫情的战斗中，她坚守在发热门诊；有支援过武汉金银潭医院重症医学科的李蒙；有帅气的男护士郭鑫加和占文涛；有“70后”资深护士黄云等等，他们在得知需要支援的消息后，第一时间报了名。



(金静)

## 筑好社区防疫“防火墙”

将手机铃声开到最大贴身放，工作群24小时在线，电话24小时接听，这是数天来金银湖街第二社区卫生服务中心（以下简称中心）负责人叶田和同事们的日常工作常态，为了筑好社区防疫的这道“防火墙”，他们早已进入了“战时状态”。

自8月3日接到金银湖街道和东西湖区卫健委的通知，中心医护人员便纷纷请缨，次日由11名医护人员组成的核酸采集队伍第一时间赶赴黄陂科技园圆满完成667份标本采样；8月5日，40余名医护人员及行政后勤人员再次火速集结至金珠港湾小区完成1939份标本采样；8月7日，分9组共计22名医护人员下沉9个社区完成街道、广场及入户核酸采样工作，共计采样610份。

“啊”张大嘴巴！好样的！”在壹方购物中心站点，胡翠婷和杜勤正小心地给一名6岁孩子采样，完成后孩子戴上口罩清脆地向护士们道了一声“谢谢！”童音好似一股清风吹进了他们的心里。据悉，由于站点毗邻居民区，平均每个小时有3-4名儿童前来接受核酸采样，护士们会给予专门的指导，帮助他们降低紧张情绪，配合核酸采样。

穿着密不透风的防护服工作，不一会儿就汗流浃背，现场的医护人员用“免费蒸桑拿”来调侃武汉的高温。看到他们热得脸红流汗，社区的工作人员送来冰块和电扇，不少热心的市民、商家也送来饮料、矿泉水给医护人员解暑。为了减少护士们疲劳作战，医院护理部专门配送了防暑降温物资，并安排三班倒和一对一关怀计划。采样现场洋溢着武汉人团结一致、互相关爱、共克疾病的暖流。

(金静)

## 背后的天使

在医院里，有这样的一个团队，她们是医疗战线上最可靠的后盾，她们是默默耕耘的天使。虽然不被众人瞩目，但却承担着医院感染控制的重要责任，虽然不与患者直接接触，但却与患者的安危息息相关。她们负责着整个医院的消毒供应工作，她们就是一群可爱的消毒供应中心的护士。

一般在大家的传统意识里，认为消毒供应中心的工作轻，没有什么技术含量，但实际上消毒供应中心的专业性很强，各种技术知识也很多，真正深入工作，才会知道也有很多专业知识需要去学习。在严护士长的带领下，科室不断的成长，经常组织大家进行行业内线上线下的各种专业知识的学习及培训，不断更新知识，以高标准来要求我们每一个人，这也提高了团队的整体业务水平。

在消毒供应中心，每件无菌物品，都要经过回收、分类、清洗、消毒、干燥、检查保养、包装、灭菌、储存、无菌发放等程序才能被送到使用者的手中，所有的程序都需要供应室的护士们一一来完成。

供应室的护士，在物品回收区即去污区内，她们每天全副武装，闷热的防水服把她们包裹得密不透风，回收、清洗、消毒工作，她们一丝不苟，不放过任何的小细节，特别是每天回收的手术室的手术器械以及各种精密仪器，任

何细小的问题都逃不过她们的法眼，小到一颗细小的螺丝钉松了都能被发现。她们一刻不停，全院所有的污染器械每天汇集到这里，即使热得汗流浃背，她们也毫不懈怠。

经过一系列的清洗消毒环节后，器械才可以进入检查包装区。在这个区域，首先工作人员对每把器械结构的完整性、功能性的完好进行检查，核查无误后，再根据不同科室、不同手术的配置以及医生手术个性特点进行装配，灭菌还有各种物理、化学、生物监测，层层把关，查参数，观曲线，辨颜色，慎之又慎。每一天，消毒人员都用辛勤和汗水在背后默默的付出着，始终秉承着高度的责任心和使命。

(供应室)

# 厚德 博爱 诚信 进取



厚德 博爱 诚信 进取


武汉脑科医院·长江航运总医院 主办 2021年8月10日 星期二 第9期 总第58期 医院地址：http://www.chzyy.com.cn

# 百年征程中国梦 一片丹心航医情

本报讯 百年征程圆中华复兴梦，一片丹心映航医家国情。6月30日下午，长江航运总医院庆祝中国共产党成立100周年表彰大会暨“唱支心歌给党听”红歌大合唱在影像楼三楼隆重举行。

此次大会，院领导班子成员、党委委员、全体中层干部、各党支部委员、支部党员代表、职工代表、民主党派人士代表等齐聚一堂，共同庆祝党的百年华诞，共同追忆中国共产党走过的100年艰辛而辉煌的风雨历程，激励全体员工不忘从医初心，秉承善良文化，坚持优质服务，提高患者满意度，推动医院的现代化建设。

大会在嘹亮的国歌声中开幕，新党员上台，面向党旗，高举右手，郑重宣誓。随后党委书记谢刚宣读了院党委2021年表彰“两优一先”的决定，院长王凯宣读了医院表彰2021年度第十二届先进集体和个人的决定，纪委书记朱玉红宣读了团委表彰2020年先进个人和集体的决定，表彰大会由副院长车彪主持。大会表彰了3个先进党支部、3名优秀党务工作者、40名优秀共产党员、6个标杆科室、6名优秀科主任、6名标杆工作者、5名学习标兵、3名优秀医疗文书书写者、7名阳光青年、22名优秀共青团员、7名优秀共青团干部、10名十佳青年岗位能手。医院号召全院广大职工立足岗位、学习先进、奋发进取，进一步锤炼政治素养，进一步强化学习意识，进一步激发担当精神，进一步提升服务能力，为医院的长远发展与建设作出更大的贡献。



支部的《闪闪红星》、后勤支部的《咱们工人有力量》、内科党总支的《英雄赞歌》、疾控支部的《红旗飘飘》、脑科党总支的《我的祖国》、医技支部的《我和我的祖国》等，每一支歌曲都激荡着在场职工“永远跟党走”坚定信念，传递着党史学习精神力量。精彩纷呈的合唱表演，赢得了现场的阵阵掌声。

在庆祝中国共产党百年华诞的重大时刻，在“两个一百年”奋斗目标历史交汇的关键节点，医院全体职工在长江局党委的领导下，进一步增强“四个意识”、坚定“四个自信”、做到“两个维护”，始终坚持以病人为中心和满足人民医疗健康需求为初心使命，不断建设人民满意的医院。

(综合办)

## 驰援江夏：鏖战8小时



本报讯 酒精消毒，拆开咽拭子，采样装入试管……核酸采集完成，平均10秒一人次，8月7日夜12点，在江夏区藏龙岛杨桥湖社区、梁山头社区的十个采集点，长江航运总医院30名核酸采集人员不停忙碌着，此时他们已在高温下坚守了近8个小时。

为了保障周边居民及时完成核酸采样，护士们穿着防护服持续奋战，“00后”、“90后”年轻护士坚守岗位，“80后”、“70后”高年资护士们也顶上去，大家轮流上岗采集，其中有80%的人员是刚刚从支援永清社区的战斗中退下来的，还没来得及休息，又主动报名承担起支援江夏的工作。9号站点设在一个狭窄的巷子里，由于光线不足，护士们开着台灯采样。长江航运总医院核酸采集人员专业的手法、熟练的速度和耐心的态度获得了社区居民的一致肯定：“他们是专业的，没什么不舒服。”、“他们好温柔，真的很轻，比上次轻多了！”

由于核酸采集现场没有配备电扇和冰块，工作人员常常操作不到一个小时就汗流浃背，手指发抖，为了防止采样护士中暑，医院护理部专门从院前急救科调集三辆救护车，送来防暑降温物资、电风扇和冰块，还有不少小区热心居民和物业工作人员也送来了爱心电风扇、矿泉水、果汁和水果。在5号采集点，一个刚刚做完咽拭子的孩子特意走到护士跟前，说：“阿姨，你辛苦了！”孩子稚嫩的话语让疲惫的他们顿时充满了力量。同样的暖心一幕也在8号采集点上演，一名做完咽拭子的小伙子拿着刚刚买的冰镇绿茶，双手递给正在采样的护士，连声道谢：“辛苦你们了！辛苦了！”

(综合办)

## 学党史 践初心



本报讯 夏季持续的高温在长江江面上更甚，随着长江水位不断上涨，驻守这条黄金水道的长江人更夙兴夜寐，践行职责，坚守初心。在水上作业最艰苦的时期，总有这样一群人如夏日清风到来，他们白衣飘飘、手提药箱，胸前的党徽映衬着烈日，医院的旗帜随风飘扬，他们是长江航运总医院党员医疗队。传承医者初心、“我为群众办实事”的精神，将党史理论精髓践行到服务长江的实践中，6月15日，由长江航运总医院党员医护人员组成的两支医疗队分

赴长江中、下游，带着常备药物和防暑降温物资，来到长江一线，为高温下驻守的一万三千余名长江干部职工送来温馨的医疗保障服务。

“每年都来看望我们，关心我们，你们的坚持服务让我们非常感动。”在大胜关409号艇船上，正在进行健康咨询的黄师傅很开心又感动。医者使命、党员初心，贵在坚持，从建院至今，长江航运总医院服务长江的征程从未停止。6月15日至22日，在院党委班子领导带领下，外科、内科、皮肤科、疾控中心等党员专家组

(金静)



本报讯 2021年，医院小金医疗扶贫队获得了全国交通运输脱贫攻坚成绩突出的集体荣誉称号，这是每位医疗扶贫队员共同努力的结果，也是全体医务人员积极报名参与，为国家脱贫攻坚事业贡献力量

今年，为认真贯彻落实李小鹏部长在部署乡村振兴战略推进“四好农村路”建设领导小组上的讲话精神，按照交通运输部、长江局关于对口支援工作的决策部署，在前期调研的基础上，根据小金县医院的实际需求，我院再次派出内外科、骨科等2名医生开展对口支援工作。

此次对口支援是医院践行党史学习教育“我为群众办实事”的工作要求，更是医院践行“两个维护”，坚守初心使命的实际行动。2021年5月小金县医院刚建立血透中心，在血透医疗技术和人才队伍建设方面极为欠缺，同时由于急診外伤病人数较多，对骨科医生的需求也十分紧迫，我院急小金县医院之所需，安排2名医生赴小金县开展为期3个月的医疗帮扶，希望通过传帮带解决小金县人民实际的就医困难。

## 长江航运总医院继续做好定点帮扶对口支援工作

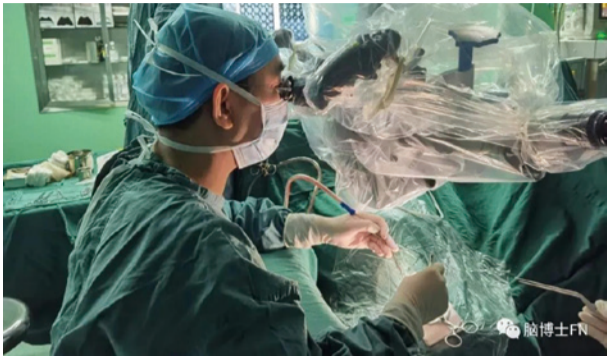

今后，医院将继续在交通运输部党组、长江局党委的领导下，为巩固脱贫攻坚成果、全面推进乡村振兴工作做出贡献，为实现人民对美好生活的向往而不懈奋斗。

(综合办)



# 折磨了八年



经24小时长程视频脑电图监测，结合磁共振特殊序列扫描检查明确病因，王教授带领功能神经外科团队为刘女士进行了手术治疗。在术中皮层脑电图监测和显微镜帮助下，找到左脑前额叶异常放电区域，将病变的海马组织连同前额叶癫痫灶一并切除。

## 视力下降是什么原因？

视力障碍可能是脑瘤所致，切莫大意！  
回忆五年来的经历，邹先生仍后悔不已。五年前，他的左眼莫名开始视物模糊，随着病情加重，多次去当地医院眼科就诊，因一直没查出眼部问题，邹先生也放松了警惕。为清明目，日常他加强营养极尽保养，仍挡不住左眼视力每况愈下，加之视野窄、视距短，甚至读书看报都要极近地贴在左眼前才能模糊见影儿，受此影响原本从事货运工作的邹先生也只能转行。“哪怕如此我都没有想到眼睛视力下降是因为脑长了瘤子！”直到近期颈椎病发作、血压异常下，邹先生考虑做了全面检查，这才查出脑瘤。

吓坏的一家人几经辗转，于半个月前慕名来到我院神经外科寻求进一步诊治。经及时完善检查，邹先生被确诊为鞍结节脑膜瘤。

结合病症病史，接诊专家岑波教授告诉他，其左眼视力下降不是单纯的眼病，而是这个脑瘤压迫视神经所致。由于鞍结节脑膜瘤常生长在靠近视神经的膜下区，无论瘤体大小，都有很高的延伸到视神经管的风险，因此肿瘤后续病症表现通常是逐渐的单眼或双眼视力丧失。

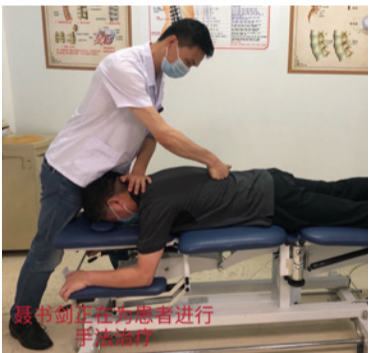考虑患者脑瘤基底位于颅内鞍结节和蝶骨平台，向下突入鞍内，紧邻视交叉并压迫左侧视神经，已造成不可逆转的左侧视神

性损伤，甚至损伤脊髓引发瘫痪等多重风险。

考虑老人胸椎疼痛明显，右肩活动受限，且已影响正常生活，邓红卫即刻组织主管治疗师复书剑，为郑老制定了对症理疗、手法治疗等综合治疗方案。目前，经一周治疗，老人疼痛及活动障碍明显缓解，功能逐步恢复。

滚楼梯、撞墙、撞树、吊脖子等各种“花式健身法”火爆网络，邓红卫表示，这些剑走偏锋的健身方式，并不适合所有人，随意尝试不仅不能强身健体，反而还隐藏肌肉损伤、骨折、甚至损害脊髓、瘫痪等重大风险。他建议年龄偏大、且已有明显疼痛及功能受限的人群，不要效仿。老年人日常健身，最好保持缓慢而慢、多次少量的节奏，在关节所能承受的正常活动范围内，以不产生疲劳、疼痛等为原则，一旦因活动不当出现疼痛等不适，3至5天仍无法自行缓解的情况下，一定要第一时间就医，明确诊断，积极配合医生对症治疗。  
(康复医学科门诊)

## 花式健身靠谱吗？



郑老因长期进行不当健身导致胸椎小关节紊乱合并筋膜嵌顿。邓红卫表示，长期高强度劳累易造成人体胸椎关节周围软组织肌索紊乱，筋膜组织丧失原有的韧性，肩、背部末梢神经受卡压。时

间一长，胸椎活动度便会下降、疼痛加剧，甚至累及肋间神经，影响呼吸等等。“那为什么当初我撞击树或者墙等硬物能缓解疼痛呢？”郑老表示运动过程中，撞击树或墙，这一系列非常规运动撞击虽能在短时间内加速局部血液循环，刺激局部软组织暂时麻痹神经，营造一种疼痛缓解的假象。但若持续、多次刺激则反而会导致皮下组织和筋膜嵌

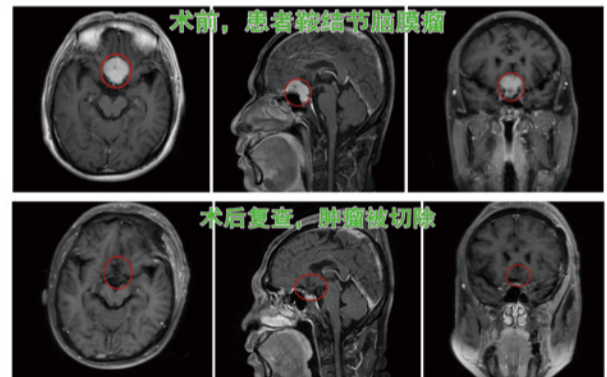
## 警惕重症肌无力！

为此高奶奶还接受过“蠕虫”治疗，但效果均不理想。直到睁眼时间日渐缩短在家人搀扶下慕名来到我院神经内科专家门诊，看诊过程中她努力用手指撑开双眼，才能勉强与医生沟通。

经过详细了解病史经过，接诊专家龚丹群副主任医师才知道，老人半年来都要这样依靠外力支撑双眼才能勉强撑一会儿。由于反复接触，眼睛被细菌感染，分泌物增多，上下眼睑反复黏连，

原来眼睛睁不开是重症肌无力导致的，高婆婆一家这才恍然大悟。眼肌型重症肌无力是重症肌无力中最常见的分型之一，龚丹群解释，它以肌肉神经受损为重要表现，常因一侧或双侧眼外肌麻痹引起上睑下垂，可同时伴有斜视复视，晨轻暮重、休息或服用胆碱酯酶抑制剂后可减轻。但如不积极进行有效干预，重者可致眼肌运动明显受限、眼球固定，甚至会加速病情恶化，致全身型重症肌无力。

(神经内科一病区)



“如果早些发现这不是眼病，早点治疗也不至于近乎失明了！”原来，51岁的邹先生左眼视力逐渐减退，五年来一直当成眼病看，直到几近失明，才知道是脑瘤占位挤压视神经所致，虽手术切除肿瘤，却遗憾丧失左眼大部分视力。神经外科专家提醒：

术后病理报告也证实了王教授的海马硬化诊断，术后患者再未有癫痫发作，并痊愈出院。王教授嘱刘女士好好休息，加强营养，一个月后再到医院复查，同时继续口服“奥卡西平”抗癫痫药物以巩固疗效。

癫痫是一种常见的神经系统疾病，其患病率仅次于脑卒中居第二位。据统计我国癫痫发病率为7%左右，保守估计我国约有900万癫痫患者，王焕明教授解释，这其中大部分癫痫病人使用现有的抗癫痫药物能够控制发作，但仍有20-25%病人服用药物无法控制其发作，这部分病人就变成药物难治性癫痫，这中间有一半的病人可以通过手术治疗来达到控制癫痫发作的目的。王教授强调，癫痫病人如果长期服用多种药物效果不佳，并出现明显的药物副作用，且一旦日常生活发作频率明显增加一定要引起重视，最好及早就诊，在神经外科医生指导下明确癫痫发作的病因，需要手术时一定要尽早行手术治疗，以免延误病情。  
(神经外科二病区)

经萎缩、视力大部分丧失，为免瘤体进一步压迫对侧视神经及视交叉导致失明风险，岑波建议邹先生立即接受脑瘤切除手术，尽可能保全所剩的视功能。

在患者及家属的充分信任及认可下，手术顺利进行。凭借丰富的脑深部肿瘤手术经验，岑波带领手术医师陈俊瑜、戴黎明，在神经导航辅助下，利用显微镜和神经内镜，双镜直视和广角优势互补，在安全保护紧邻的脑神经及组织的同时，精准切除了肿瘤。术后复查提示，邹先生的脑瘤切除，右侧视力完好无损。

视力障碍持续时间长、进展缓慢，是鞍结节脑膜瘤患者最常见的症状之一。岑波提醒，若日常突然出现单眼或双眼视力下降及双侧颞侧偏盲、眼底改变、视野缩小、眼球突出、眼球不能随视动、眼球移位、视力障碍、视力视野改变、视神经萎缩等症时，在排除常规眼病基础疾病后，仍无法明确病因的，切莫大意，建议积极进行眼部检查，排除脑肿瘤的可能。  
(神经外科一病区)



李进正在为患者查房

家庭遭变故，七旬老人突发“帕金森”，行走困难、迟缓、手脚抖动、震颤、服药控制病症许久仍不见缓解，直到近日慕名来到我院帕金森病联合专家门诊看病，才知道自己原来了“心病”。

据71岁的程婆回忆，老伴去世没多久，她就突然发病了：“右侧手脚无力、走路爱右倾、行动迟缓、右下肢还频繁抖动。”为此老人辗转多家医院检查，虽然医生都告诉她没大问题，但程婆婆还是不放心，尝试服用过降压药、降糖药、降脂药等十余种药物防患未然，还加量服用了不少帕金森病治疗药物，结果不仅病症没缓解，甚至产生了头晕、便秘等副效。

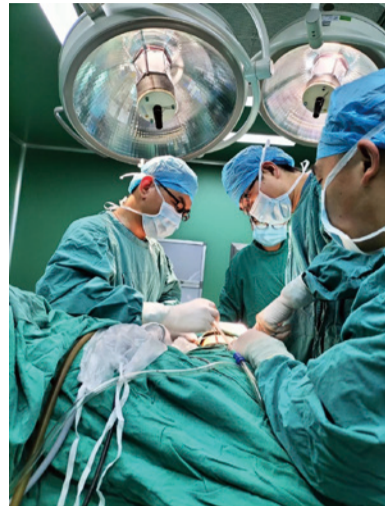一次偶然的机遇下，经人介绍她来到我院帕金森多学科联合专家门诊寻求诊治。经初步问诊，接诊专家李进副主任医师发现，程婆婆的病症表现虽与帕金森病相似，但即使服用较大剂量的抗帕金森病药物，也没有明显的疗效，结合进一步的专科检查，由神经内科、康复科、康复医学科等多学科组成的帕金森病专家团队充分讨论，认为患者并没有患上帕金森病，而是得了“心因性运动障碍”。李进表示，这类患者多数并没有真的患上器质性疾病，之所以表现出病症，多是受巨大的压力、焦虑或抑郁等精神因素所影响。

经过专家们的细心开导和沟通，程婆婆才说出近期家里的变故，相伴多年的老伴因病离世，自己独居六楼，唯一的女儿又远嫁外地无法照料，让本就性格急躁、爱操心的老人出现了精神、感情压抑，异常的过度自我关注，对自身出现的异常感知及对症状的不恰当认知，继而诱发了心因性的运动障碍。李进告诉程婆婆，她的震颤、迟缓、行走困难等功能性姿态障碍，正是此病的一种常见表现。为缓解老人的病症，帕金森多学科专家团队为她制定了调节情绪、改善睡眠等药物治疗结合物理康复治疗方。

经过系统治疗，目前程婆婆的活动能力、头晕等一系列症状显著缓解，即将出院。  
日常生活中除了要关注自身身体健康，也要关注自己的心理健康，李进提醒，如遭遇重大家庭或工作变故，或长期遭受精神、感情压力，常有焦虑、抑郁病史的人群，出现手脚乏力、行动迟缓、行走不稳、手脚抖动等运动障碍时，切勿擅自服药，最好到正规医院神经内科就诊，在排除心、颈椎、腰椎、帕金森等常规器质性疾病后，积极就医明确排查心因性运动障碍的可能并及时配合对症治疗。  
(神经内科一病区)

# 脑病想活长 赶紧送长航

# 肾上腺瘤作祟



女子频繁口干、口苦、尿黄、嗜睡，以为是肝、胆、血糖出了问题，就医检查才知“罪魁祸首”竟是肾上腺瘤继发

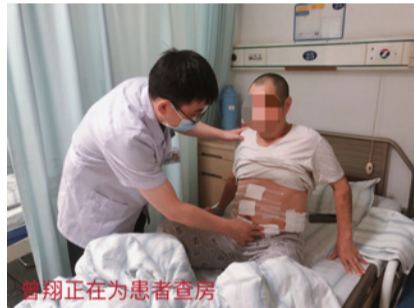血糖异常。好在医生保险手术铲除真凶，术后，女子的各项指标立即恢复正常。

据55岁的赵女士介绍，近两个月来，每天早上起床后总感觉嘴里干苦，为此，她加量饮水、清淡饮食，指望通过食疗改善，但收效甚微，甚至连尿液都变得浑浊、暗黄，频繁嗜睡、无力。“听说口苦可能是肝、胆不好，口干、想睡觉是糖尿病的早期症状……”担心之下，赵女士于一周前来到我院做身体检查。

经系统性检查，排除肝、胆患后，接诊专家泌尿外科魏世平主任发现，患者不仅有糖尿病、心律失常、血压波动，其肾上腺上还长了一枚直径近5公分的包块，结合肾上腺素和去甲肾上腺素指标远超正常值10倍检查结果，魏世平推断，赵女士的糖尿病、各种口干、口苦、尿黄、嗜睡等典型病症很可能是肾上腺的这枚包块引发的，而它极可能是肾上腺嗜铬细胞瘤，由于瘤体占位挤压了周边脏器，使得肾上腺激素分泌功能紊乱、引起了胰岛素分泌异常。

为免瘤体进一步增大，压迫肾脏、胰岛等脏器，引发心、脑血管意外危及生命，魏

## 脆弱的脾



胡季明正在为患者查房

脾脏位于左侧肋骨下缘之内，是一个很易“受伤”的腹腔器官。一旦在外力作用下破裂，大量血液会从损伤处涌出，让人出现失血性休克，如不及时抢救止血并抗休克治疗，随时可能威胁生命。得知消息赶来的家属听到专家们对患者病情的解释才意识到伤处的严重性，同意立即手术治疗。  
在备血及自体血回输双重准备下，胡季明、曾翔团队从患者腹部5个微小切口进行

## 惊！鸭骨……

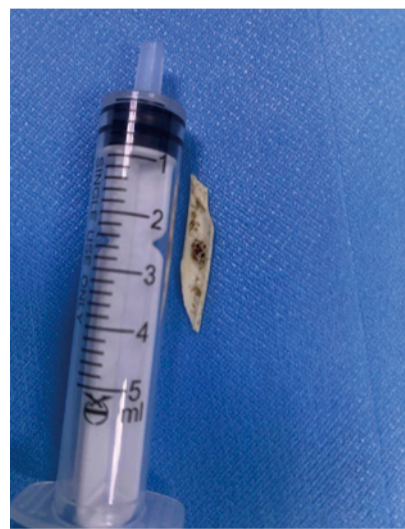
探入胃底，并顺势调整方向，以钳稳夹住异物物头端，呈轴向巧妙取出，并及时对伤口进行镜下消灭、止血。治疗后，邱女士的疼痛感显著缓解，异物感立即消失。  
“其实这是我在四年前第三次遭异物卡喉了，每次都看顺利的李主任。”说着李主任取出的鸭骨竟有4公分长，邱女士后怕之余也难掩感激：“这次虽然是在外地，但是一感到不舒服，我们第一时间就想到了他，所以哪怕

世界建议赵女士立即住院，接受手术除瘤治疗。“听说这种肿瘤的切除手术中，血压会像过山车一样暴涨暴跌，风险系数极高！”术前谈话中，患者及家属担心地表示。为消除他们的忧虑，魏世平团队制定了严格的控压手术方案，他带领李晓山、彭伟等手术医护，在深静脉穿刺严控术中血压波动的“金保险”下，顺利为赵女士进行了全麻、腹腔镜下的病损肾上腺切除手术，术后，赵女士的血糖、血压、心率等各项指标立即恢复正常。病理检测结果也印证了医生的诊断。

嗜铬细胞瘤作为常见的肾上腺疾病，一般多为良性，由于早期无明显症状极易被忽视，魏世平建议，日常体检可增加肾上腺CT项目，以便尽早排查。一旦日常出现无明显诱因的口干、口苦、尿色暗沉、嗜睡，或血压波动、面部潮红及过速的心慌胸闷，甚至持续性的心律失常等状况时，在排除原发基础疾病的可能后，最好积极就医治疗，确诊后，及时手术尤为重要。  
(泌尿外科)

腹腔镜探查，发现其腹腔内已出血2000余毫升，接近于人体一半的血液流失，同时其脾下极多处撕裂，其中最大破裂口长达近4公分，仍不断涌出鲜血，情况十分危急，为防止继续失血引起休克，专家们果断摘除脾脏，终止了出血。术后，陆先生的腹胀、腹痛等不适显著缓解。

人体的脾脏位于左腹部，质脆易破，极易在外伤、暴力撞击等作用下发生破裂出血，胡季明介绍，临床上曾接诊过不少像陆先生这样因生活中的意外撞击或肢体碰撞致使脾破裂的患者。一旦脾脏破裂，很难自行止血，大多数情况下，其出血量大而快，短时间内即可出现失血性休克，哪怕是起初出血少而慢，往往也会因当事人忽视而产生迟发性脾出血，这都十分危险。所以，胡季明提醒广大市民，一旦左腹部不慎受外伤或受到意外撞击，无论是否出现腹痛不适，均应及时到正规医院排查，避免脾破裂隐患。  
(普外科)



一个月恢复后

坐飞机，我也要回武汉找李主任帮我看病。”

除了反复叮嘱邱女士进食过细、提高警惕外，李学文还表示，日常生活中，一定要在光线充足、环境安静的氛围下进行，不宜食辣。饮食上，应将骨、肉及配菜进行荤、素区分后再细细咀嚼；饮食上，切勿看手机、书籍，或打电话、看电视等做与饮食无关的事情。他指出，尤其是年幼或年龄较大的人群，在食材选购方面，最好不要选择不宜处理且容易卡喉的食物，如细刺较多的鱼类；在烹饪方法上，可多使用高压锅，尽量让骨质食物熟透烂些，一旦不慎遭遇异物卡喉，切勿擅自使用吞饭、喝醋、生肌散等土方、偏方，一定要及时就医，在医生的指导下积极对症处理。  
(消化内科)

## 指甲壳夹掉了？

当场脱落，顿时血流如注。吓坏的奶奶赶紧将掉落地的指甲壳捡起还原，简单包扎后，把孩子送到了我院看急诊。

经迅速完善检查，排除骨折的可能后，普普被诊断为右小指软组织损伤及指甲壳松动。得知脱落的指甲壳已被家属强制复原，急诊外科接诊专家杨国祥主任明确指示大可不必，一般部分手指锐器伤离断时，可保存好原肢体，及时就医进行断指再植；但如果像是像患者这样指甲壳脱落而盲目还原，反而会增加伤口感染的风险。  
为尽快止血、促进伤口愈合、严防破伤风感染，杨国祥即刻组织护理人员为普普进行了清创、包扎、注射破伤风免疫球蛋白及对对症抗炎治疗，同时再三叮嘱家属加强看护，恢复期间患指不宜用力，谨防伤口被污染、污染。好在处置及时，次日换药复查，普普的伤口已经干燥，预计一周便可自愈，一至二个月便能萌出新的指甲壳。

指甲壳掉了强指植还原？外伤致淤青了揉揉就好？擦破皮了纸巾摩擦再吹吹？烫伤了涂牙膏、涂酒、涂酱油……杨国祥

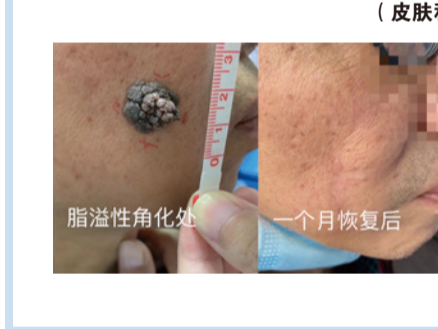脸上长出小痣，男子频繁生抠硬拽，半年后芝麻小痣竟长六十五倍，好似“火山岩”，既伤颜面又埋下健康隐患。“外人不敢看我的脸，亲戚朋友一见到我，就说我影响形象要我去把它处理掉！”近日，64岁的袁先生来到我院皮肤科门诊看病，一见到医生他就直倒苦水。

原来，十年前，袁先生右脸下方长出一颗芝麻大小的黑痣，原本也没太在意，哪知数年过去，小痣不仅个头越来越大，还明显凸出，袁先生觉着它碍眼又碍事非，总忍不住生抠硬拽，没想黑痣非但没有消失，反而越来越大，有时局部皮肤还会红肿疼痛、渗血渗液。眼看近半年来，黑痣明显增大、增厚，形态好似“火山岩”，担心自己长了黑色素瘤（恶性肿瘤的一种），袁先生赶紧于一个月前来到医院就诊。

经详细了解病史经过，完善皮肤镜检查，接诊医师樊倩雯告诉他，脸上的肿物极可能是激惹型脂溢性角化，而非恶性肿瘤。听到医生的初步诊断，袁先生惴惴不安的心才暂得释然。樊倩雯称，脂溢性角化属于老年斑的一种，高发于40岁以上的男性，常见于面部、颈背、躯干等部位。虽然脂溢性角化本身会随着皮肤老化和年龄增长而发生数目、大小、颜色、形态等不同程度的变化，但像患者这样长期生抠硬拽暴力刺激下，不仅会加速皮损的扩大，也极易造成皮肤感染。

考虑袁先生面部最长皮损直径达1.5公分，已明显影响容貌，樊倩雯建议其最好立即接受手术治疗并进行病理明确。周麻下，手术医师樊倩雯完整切除了患者面部皮肤肿物，并精心设计皮瓣完美修补手术伤口。经一个月密切随访，昨日，袁先生再次复查，伤口、疤痕显著恢复。


日常生活中，身上长出小黑痣切莫大意，也不要用手抠、挤、抓、拽，以免造成反复感染。樊倩雯提醒，如果散发的斑、痣短期内显著而迅速地扩大或有卫星状损害发生，突然出现瘙痒和刺痛等不适时，要引起高度重视，这可能是病情加重转为恶性肿瘤的征兆，一定要及早就医，对症处理。  
(皮肤科)



一个月恢复后

(急诊所)

24小时值班电话：  
(027)82426436  
82423456



预约挂号 在线咨询